

GARIS PANDUAN
BERKHATAN
TEKNIK DORSAL SLIT
PENOLONG PEGAWAI PERUBATAN

Dicetak oleh:

Percetakan Mesbah Sdn Bhd
No.11, Jalan Tun Perak 6, Taman Tun Perak,
43200 Cheras, Selangor Darul Ehsan.
Tel: 03-91056473 / 91056469 / 91074736
Faks: 03-91056469
Email: p.mesbah@yahoo.com.my /
p.mesbah2009@gmail.com /
p.mesbah2013@gmail.com

GARIS PANDUAN
BERKHATAN
TEKNIK DORSAL SLIT
PENOLONG PEGAWAI PERUBATAN

Kementerian Kesihatan Malaysia

Kandungan

◆ Kata Aluan Ketua Pengarah Kesihatan Malaysia	v
◆ Kata Aluan Timbalan Ketua Pengarah Kesihatan (Perubatan)	vi
◆ Kata Aluan Pakar Perunding Pembedahan Pediatrik	vii
◆ Kata Aluan Ketua Penolong Pegawai Perubatan Malaysia	viii
◆ Prakata	ix
◆ Senarai Nama Ahli Jawatankuasa	x
◆ Skop, Objektif Umum, Objektif Khusus	xii
◆ Pengenalan	1
◆ Anatomi Zakar	4
◆ Pelaksanaan prosedur	8
◆ Pembiusan Setempat	25
◆ Tatacara Scrubbing/Gowning/Gloving	28
◆ Tatacara Bius Setempat Ring Block	29
◆ Tatacara Bius Setempat Penile Block (Pilihan)	30
◆ Tatacara berkhatan	32
◆ Ringkasan Tatacara Berkhatan Dorsal Slit	38
◆ Komplikasi	40
◆ Penjagaan selepas berkhatan	45
◆ Lampiran	47
◆ Rujukan	55

Kata Alu-aluan



YBhg. Datuk Dr. Noor Hisham Bin Abdullah

Ketua Pengarah Kesihatan
Kementerian Kesihatan Malaysia

Assalamualaikum w.b.t dan Salam Sejahtera,

Ucapan ribuan terima kasih kepada Lembaga Pembantu Perubatan kerana sudi memberi ruang kepada saya untuk menyampaikan sepatah dua kata dalam buku Garis Panduan Berkhatan Teknik Dorsal Slit.

Setinggi-tinggi tahniah dan syabas kepada Lembaga Pembantu Perubatan dan ahli-ahli jawatan kuasa yang terlibat diatas usaha dan komitmen dalam penghasilan buku Garis Panduan Berkhatan Teknik Dorsal Slit ini.

Saya percaya buku panduan ini amat berguna kepada semua Penolong Pegawai Perubatan bagi meningkatkan pengetahuan dan kemahiran dalam amalan prosedur berkhatan. Pematuhan garis panduan ini diyakini dapat menjamin keselamatan dan mengurangkan komplikasi dalam melakukan prosedur berkhatan. Ini sudah tentunya meningkatkan keyakinan masyarakat terhadap profesion Penolong Pegawai Perubatan dan seterusnya Kementerian Kesihatan Malaysia dalam menyampaikan perkhidmatan yang berkualiti dan selamat.

Akhir kata saya mengharapkan agar semua Penolong Pegawai Perubatan dapat mengamalkan teknik berkhatan mengikut garis panduan yang telah ditetapkan. Semoga Lembaga Pembantu Perubatan akan terus menyumbang ke arah meningkatkan kualiti penyampaian perkhidmatan Penolong Pegawai Perubatan di Kementerian Kesihatan Malaysia.

Terima Kasih.

SELAMAT MAJU JAYA!

Kata Alu-aluan



Dato' Dr Haji Azman Bin Haji Abu Bakar
Timbalan Ketua Pengarah Kesihatan (Perubatan)
Kementerian Kesihatan Malaysia

Assalamualaikum w.b.t dan Salam Sejahtera,

Syukur ke hadrat Allah S.W.T atas limpah kurnia-Nya, Buku Garis Panduan Berkhatan Teknik Dorsal Slit bagi Penolong Pegawai Perubatan dapat diterbitkan. Saya mengucapkan setinggi-tinggi penghargaan dan terima kasih kepada Lembaga Pembantu Perubatan Malaysia

Buku yang komprehensif ini dihasilkan tepat pada waktunya sebagai panduan kepada warga Penolong Pegawai Perubatan yang terlibat dalam aktiviti berkhatan. Penekanan dari aspek keselamatan dan kualiti prosedur yang diamalkan perlu dititikberatkan untuk mengurangkan sebarang komplikasi yang mungkin boleh berlaku semasa atau selepas prosedur berkhatan dilakukan.

Akhir kata saya mengharapkan buku garis panduan ini dipatuhi dan diguna pakai sebagai rujukan kepada semua Penolong Pegawai Perubatan yang menjalankan prosedur berkhatan agar kualiti prosedur berkhatan dan keselamatan pesakit terjaga.

Sekian terima kasih.

Kata Alu-aluan

Dato' Dr. Zakaria Zahari

Pakar Perunding Pembedahan Kanan Pediatrik.
Ketua Jabatan Pembedahan Pediatrik
Institut Pediatrik Hospital Kuala Lumpur



Assalamualaikum w.b.t dan Salam Sejahtera,

Syukur ke hadrat Allah s.w.t atas limpah kurnia-Nya, Buku Garis Panduan Berkhatan Teknik Dorsal Slit bagi Penolong Pegawai Perubatan dapat diterbitkan. Saya mengucapkan setinggi-tinggi penghargaan dan terima kasih kepada Lembaga Pembantu Perubatan Malaysia dan semua ahli jawatankuasa yang terlibat di atas usaha merealisasikan penerbitan buku garis panduan ini.

Dengan wujudnya buku garis panduan ini diharap dapat menyeragamkan prosedur berkhatan di dalam Profesion Penolong Pegawai Perubatan di dalam Kementerian Kesihatan Malaysia.

Syabas dan tahniah diucapkan pada pihak-pihak yang terlibat secara langsung dan tidak langsung dalam proses mendokumenkan buku garis panduan ini, idea-idea dan pandangan daripada pelbagai pihak yang berpengalaman .

Sekian terima kasih.

Kata Alu-aluan

Dr. Md Zaki Bin Othman

Ketua Penolong Pegawai Perubatan Malaysia
Lembaga Pembantu Perubatan, KKM



Saya bagi pihak profesion Penolong Pegawai Perubatan ingin menyampaikan rasa gembira dan mengucapkan ribuan terima kasih kepada Ahli Jawatankuasa dalam penghasilan buku *Garis Panduan Berkhatan Teknik Dorsal Slit*, yang terdiri daripada Pakar Pembedahan Pediatrik dan Penolong Pegawai Perubatan yang berpengalaman dan terlatih dalam bidang berkhatan.

Garis panduan ini amat bermakna dan berguna kepada Penolong Pegawai Perubatan bagi menjalankan prosedur tersebut. Walaupun ramai Penolong Pegawai Perubatan yang boleh melakukan prosedur berkhatan, tetapi tiada panduan khusus seumpamanya yang teratur dan terperinci sebagaimana yang terdapat dalam garis panduan ini. Berpandukan ilustrasi-ilustrasi yang jelas dan tatacara yang sistematik, prosedur ini dapat diseragamkan penggunaannya. Selama ini Penolong Pegawai Perubatan belajar melalui amalan pratikal melalui rakan yang berpengalaman dan menghadiri kursus jangka pendek tetapi masih terdapat juga dikalangan mereka yang mengamalkan teknik berkhatan secara *Guillotine*. Teknik tersebut adalah ditegah kerana tidak selamat dan membahayakan mereka yang dikhatankan.

Saya juga mengambil kesempatan ini untuk mengucapkan ribuan terima kasih kepada Kementerian Kesihatan Malaysia khususnya Ketua Pengarah Kesihatan dan Timbalan Ketua Pengarah Kesihatan (Perubatan) kerana memberi sokongan dan galakan bagi merealisasikan penghasilan buku garis panduan ini. Adalah diharapkan sokongan seumpama ini akan dapat diteruskan di masa hadapan.

Kepada ahli jawatankuasa buku garis panduan ini, saya sekali lagi mengucapkan syabas dan setinggi-tinggi penghargaan serta ucapan terima kasih yang tidak terhingga di atas inisiatif mereka untuk membantu profesion Penolong Pegawai Perubatan. Akhir kata dengan terhasilnya garis panduan ini adalah diharapkan kualiti amalan perkhidmatan berkhatan oleh Penolong Pegawai Perubatan dapat ditingkatkan dan sentiasa dikekalkan.

Sekian,

PRAKATA

Alhamdulillah dan syukur kehadiran ILLAHI kerana telah memudahkan urusan kami bagi membuat buku Garis Panduan Berkhatan Teknik *Dorsal Slit* bagi Penolong Pegawai Perubatan di seluruh Malaysia.

Garis panduan ini penting kepada seluruh Penolong Pegawai Perubatan sama ada dari sektor kerajaan atau swasta bagi menyeragamkan prosedur berkhatan.

Buku ini menunjukkan cara-cara dan teknik dalam melakukan prosedur yang telah ditetapkan oleh Kementerian Kesihatan Malaysia.

Akhir kata, terhasilnya buku garis panduan ini dapat dimanfaatkan kepada semua Penolong Pegawai Perubatan.

SENARAI NAMA AHLI JAWATANKUASA GARIS PANDUAN BERKHATAN TEKNIK DORSAL SLIT

Penaung

: **Dato' Dr Haji Azman bin Haji Abu Bakar**

Timbalan Ketua Pengarah Kesihatan (Perubatan), KKM

Penasihat

: **Dato' Dr Haji Bahari bin Dato' Tok Muda Haji
Awang Ngah**

Pengarah Perkembangan Perubatan, KKM

Pengerusi

: **Dr Md Zaki bin Othman**

Ketua Penolong Pegawai Perubatan Malaysia

Lembaga Pembantu Perubatan, KKM

Penyelaras

: **En Zulhelmi bin Abdullah**

Ketua Sektor Dasar dan Perancangan Strategik

Lembaga Pembantu Perubatan, KKM

Ketua Editor

: **Dr Mohd Tarmizi bin Md Nor**

Pakar Perunding Pembedahan Pediatrik

Hospital Raja Perempuan Zainab II

SEKRETARIAT

En Nazurudin bin Mohd Ariff

Penolong Pegawai Perubatan U42
Hospital Kuala Lumpur

En Asmizul bin Sha'ari

Penolong Pegawai Perubatan U42
Hospital Enche Besar Hajjah Kalsom

En Hasri bin Ahmad

Penolong Pegawai Perubatan U36
Jabatan Kesihatan Negeri Perak

En Saifol bin Mohd Zambri

Penolong Pegawai Perubatan U36
Hospital Bahagia Ulu Kinta

En Adnan Bin Alias

Penolong Pegawai Perubatan U36
Lembaga Pembantu Perubatan, KKM

En Astapa Kamal bin Sulaiman

Penolong Pegawai Perubatan U36
Hospital Sungai Buloh

En Azmie bin Adris

Penolong Pegawai Perubatan U36
Hospital Raja Permaisuri Bainun

**En Mohamed Rasyeed bin Ma Raj
Mohamed**

Penolong Pegawai Perubatan U36
Hospital Raja Permaisuri Bainun

En Sahaludin bin Sharif

Penolong Pegawai Perubatan U36
Hospital Kajang

En Ruszailan bin Darus

Penolong Pegawai Perubatan U32
Hospital Raja Permaisuri Bainun

En Azmi bin Abdullah

Penolong Pegawai Perubatan U32
Hospital Sungai Buloh

En Mezehar bin Rasem@Rasim

Penolong Pegawai Perubatan U32
Hospital Sungai Buloh

**En Mohd Azmi Fakarudin bin
Mamat**

Penolong Pegawai Perubatan U32
Hospital Kajang

En Mohd Irafat bin Mat Raos

Penolong Pegawai Perubatan U32
Hospital Sungai Buloh

SKOP

Garis panduan ini memberi fokus kepada prosedur berkhatan teknik Dorsal Slit yang dipraktik oleh Penolong Pegawai Perubatan yang berdaftar dengan Lembaga Pembantu Perubatan Kementerian Kesihatan Malaysia.

OBJEKTIF UMUM

Memberi perkhidmatan berkhatan yang selamat dan berkualiti kepada pelanggan.

OBJEKTIF KHUSUS

1. Menyeragamkan amalan prosedur berkhatan teknik Dorsal Slit di kalangan Penolong Pegawai Perubatan.
2. Menjamin keselamatan dan mengurangkan komplikasi dalam prosedur berkhatan.

Pengenalan

Khatan ataupun *Khitan* berasal dari Bahasa Arab.

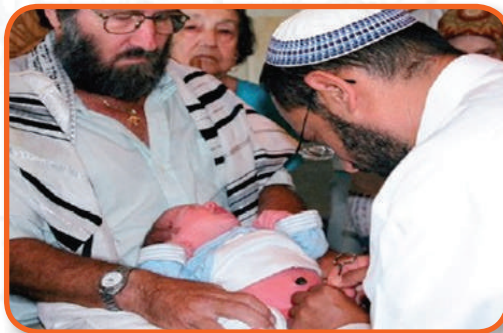Mengikut Imam Maliki dan Imam Hanafi berkhatan merupakan sunat muakkad manakala Imam Syafie dan Imam Hambali mewajibkan lelaki beragama Islam berkhatan.

Berkhatan adalah proses membuang kulit lebihan (kulup) yang menutupi kepala zakar. Ia juga dikenali dengan istilah sunat atau dalam bahasa Inggeris *circumcision*.

Sejarah Berkhatan

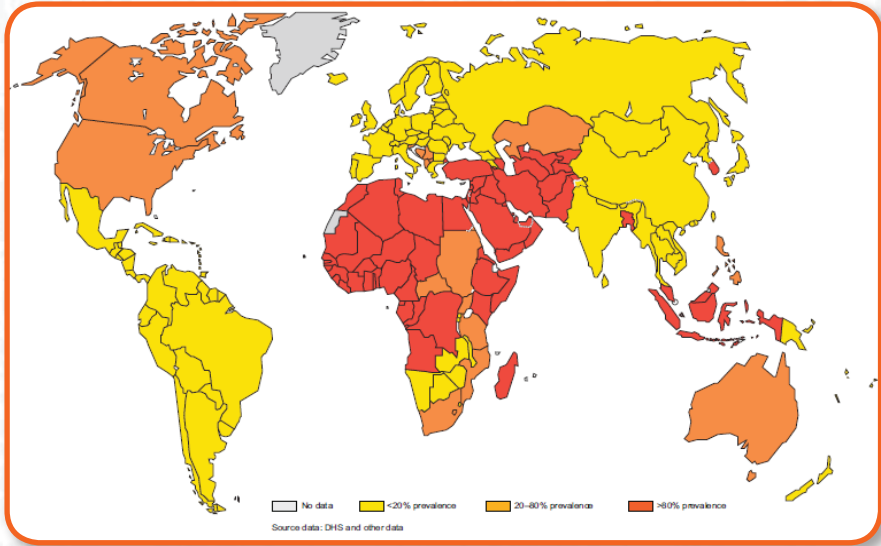


Lukisan ini dijumpai di dinding bangunan purba di negara Mesir yang menggambarkan upacara berkhatan dilakukan pada orang dewasa. Ianya dipercayai dilukis 2000 tahun sebelum masehi.



Upacara berkhatan yang dilakukan pada bayi dan orang dewasa

Di beberapa negara timur tengah, berkhatan dilakukan ketika bayi, manakala di sesetengah negara di Afrika dilakukan pada peringkat dewasa. Di Malaysia, berkhatan dilakukan ketika kanak-kanak di peringkat sekolah rendah ataupun di peringkat awal sekolah menengah.



Peratusan lelaki berkhatan di seluruh dunia

	Prevalence of circumcision	Number circumcised (millions)	Proportion of those circumcised globally
Religious circumcision			
Muslim men	100%	455.0	68.8%
Jewish men	100%	5.3	0.8%
Non-religious circumcision			
United States of America	75%	84.9	12.8%
Other countries ^a	61%	116.3	17.6%
Global total	30%	661.5	100%

Kadar berkhatan mengikut nisbah agama

Kebaikan Berkhatan

1. Ritual (Keagamaan)

Jumhur Ulama Islam bersepakat bahawa khitan bagi lelaki adalah wajib. Diantara hadis Nabi yang mensyaratkan kewajipan berkhatan dikalangan lelaki adalah seperti:

'Khitannya itu SUNNAH bagi lelaki dan kemuliaan bagi perempuan'

(Hadis riwayat Tabrani, Baihaqi, Ibnu Adi, Daulabi, Al-Khatib)

**خمس من الفطرة : الختان والإستحداد وتقليم الأظافر
ونشف الإبط وقص الشارب**

Ertinya: Lima perkara fitrah: berkhatan, mencukur bulu kemaluan, memotong kuku, mencabut bulu ketiak (cukur), memendekkan misai. (Riwayat Muslim)

2. Kebersihan.

Dr. Gerald Weiss menegaskan tanpa khitan, bahagian di bawah kulit yang menutupi kepala zakar akan menjadi tempat takungan pelbagai jenis kuman dan ini meningkatkan risiko jangkitan.

Mengikut Dr Davinder Singh Grewal 'Archives of Disease in Childhood 2005', berkhatan dapat mengurangkan risiko jangkitan saluran kencing 10 hingga 30 peratus.

WebMD Medical News (2000) melaporkan mengenai satu kajian mendapati 87 daripada 89 kes kanser zakar terdiri daripada lelaki yang tidak berkhatan.

Menurut Dr Danial Zainal Abidin dalam artikelnya yang bertajuk 'Perubatan Islam dan Bukti Sains Moden 2015', menyatakan bahawa berkhatan mencegah pelbagai jenis penyakit antaranya akan mengurangkan risiko seseorang wanita menghidap barah pangkal rahim.

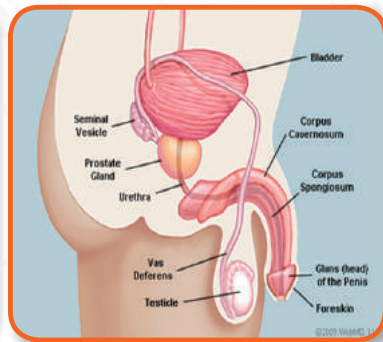
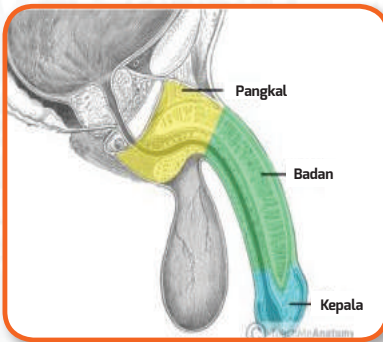
Pertubuhan Kesihatan Sedunia (2007) menyatakan bahawa kajian saintifik telah membuktikan lelaki berkhatan mengurangkan kadar perpindahan kuman virus HIV kepada wanita.

ANATOMI ZAKAR

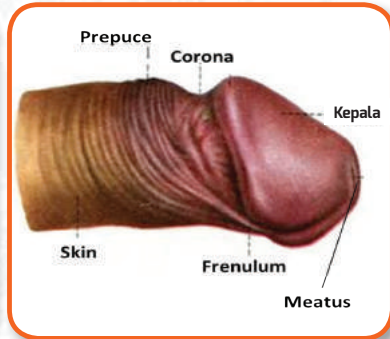
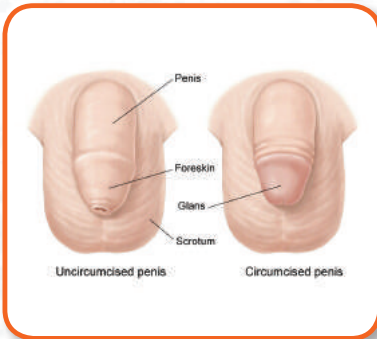
Zakar merupakan organ seksual lelaki. Ia berfungsi untuk mengalirkan air kencing dan mani.

Zakar terbahagi kepada 3 bahagian:

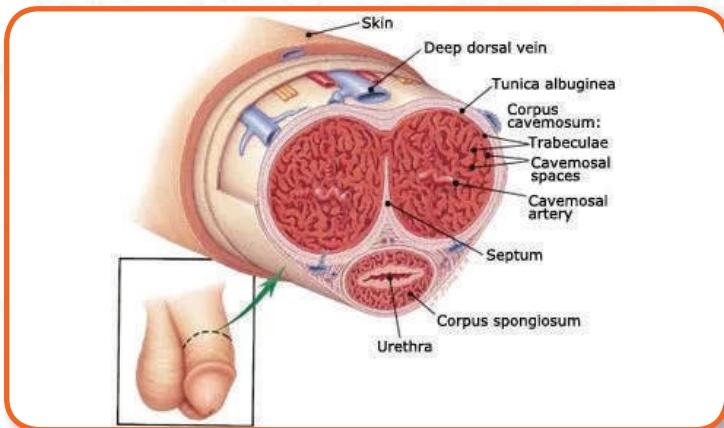
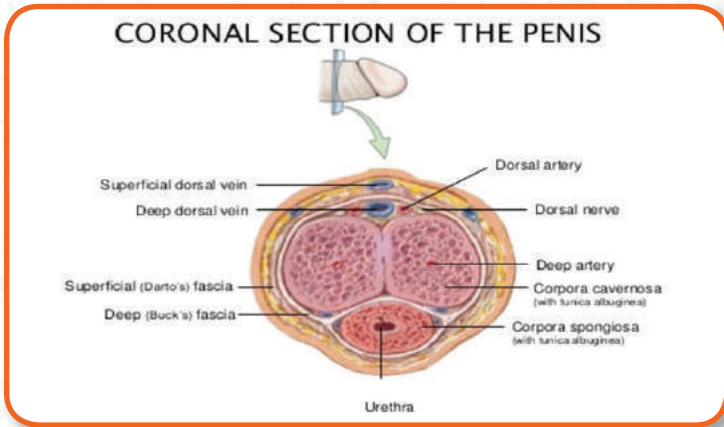
1. Kepala
2. Badan
3. Pangkal



Anatomi penis

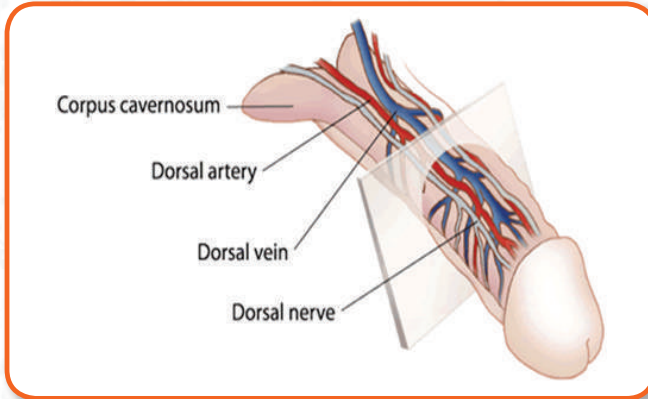
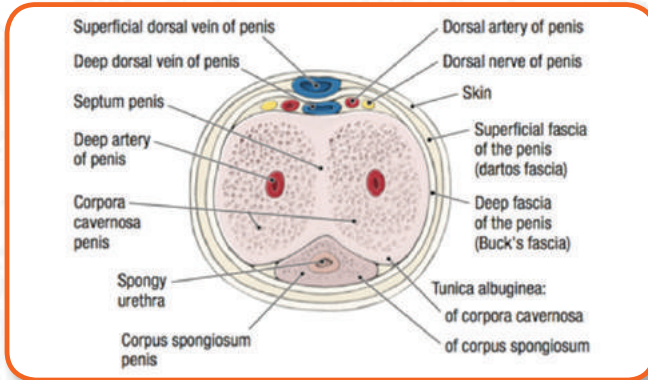


Dihujung glans terdapat bukaan urethra (meatus). Prepuce (atau kulup) adalah unjuran kulit yang menutup bahagian glans dan terdiri dari 2 lapisan kulit.



Keratan Rentas Zakar

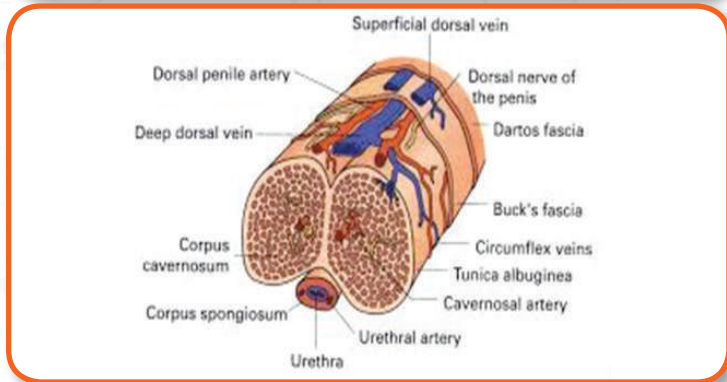
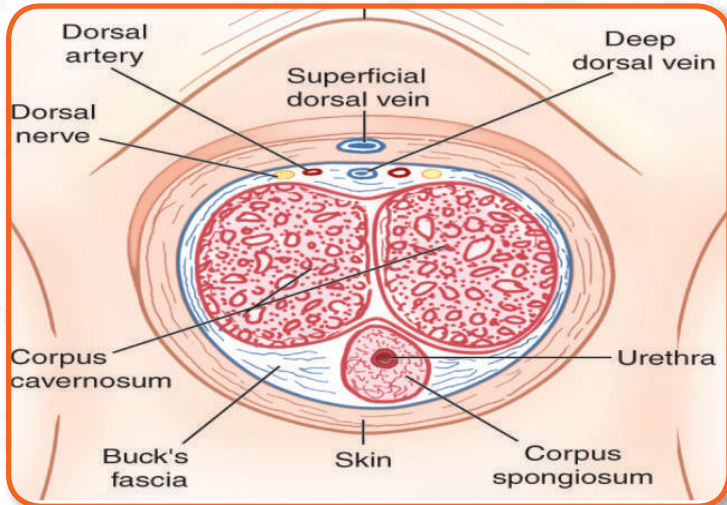
Zakar terdiri daripada 2 *Corpora Caverosa* tersusun bersebelahan di bahagian dorsal dan *Corpora Spongiosum* berada di bahagian ventral dan mengandungi urethra. Ianya berfungsi untuk menyerap, menyimpan darah dan memberi kesan ereksi.



Anatomi Arteri Dan Vena Zakar

Saluran Darah

Zakar menerima bekalan darah melalui 2 arteri utama iaitu *dorsal artery* dan *deep artery*. *Dorsal artery*, berselari dengan *dorsal nerve* di kedua-dua sisi dan berada di luar tisu erektil *corpora cavernosa*. Manakala *deep artery* terletak di dalam tisu erektil *corpora cavernosa*, membekalkan darah untuk memberi ereksi. Darah dari tisu erektil dalaman akan mengalir ke dalam *deep dorsal vein* manakala darah dari tisu luaran akan mengalir ke dalam *superficial dorsal vein*.



Urut Saraf

Kedudukan saraf dorsal zakar (*dorsal nerve*) adalah selari dengan *dorsal artery*. Fungsi saraf ini memberi deria pada bahagian glans dan juga kulit.

PERLAKSANAAN PROSEDUR

1. Kelayakan

Penolong Pegawai Perubatan yang berdaftar dengan Lembaga Pembantu Perubatan dan lulus *Credentialing & Privileging* berkhatan mengikut garis panduan yang dikeluarkan oleh Lembaga Pembantu Perubatan Kementerian Kesihatan Malaysia.

2. Pemilihan Peserta

Bagi melakukan prosedur berkhatan, umur kanak-kanak memainkan peranan penting. Kanak – kanak dalam lingkungan umur antara 7 hingga 15 tahun.

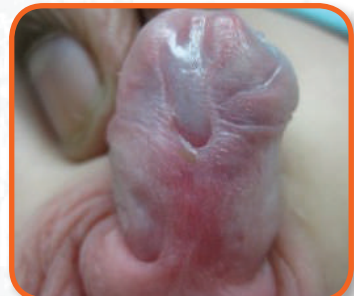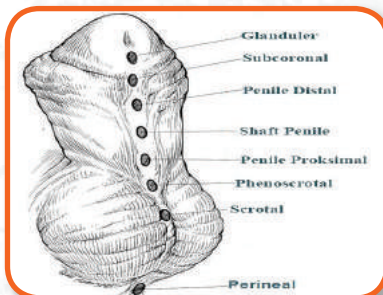
Pemeriksaan yang rapi perlu dilakukan kepada kanak-kanak sebelum dikhatankan agar prosedur berkhatan ini berjalan lancar dan tiada komplikasi.

Perlu dipastikan kanak-kanak sihat, faham dan bersedia untuk dikhatankan.

2.1. Keadaan kanak-kanak yang perlu diberi perhatian seperti :

2.1.1. Hypospadias

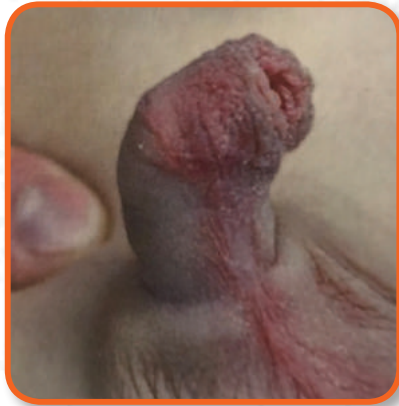Hypospadias merupakan kecacatan pada salur kencing yang dialami sejak lahir. Bukan saluran kencing (meatus) berada dibahagian bawah. Lebihan kulup (prepuce) digunakan oleh pakar bedah untuk membentuk salur kencing yang baru.



Contoh kecacatan hypospadias

2.1.2. *Chordee*

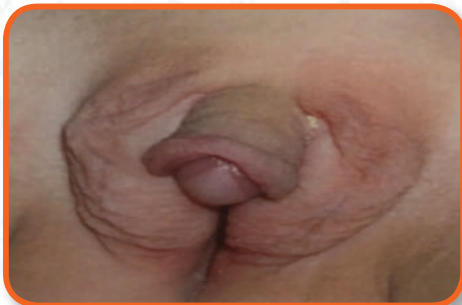Chordee adalah keadaan di mana tisu yang tidak normal terbentuk di bawah pangkal zakar sehingga menarik zakar ke bawah dan menyebabkan zakar melengkung. Kes ini perlu dirujuk kepada pakar bedah untuk meluruskan zakar semasa ereksi.



Contoh kecacatan *Chordee*

2.1.3. *Ambiguous genitalia*

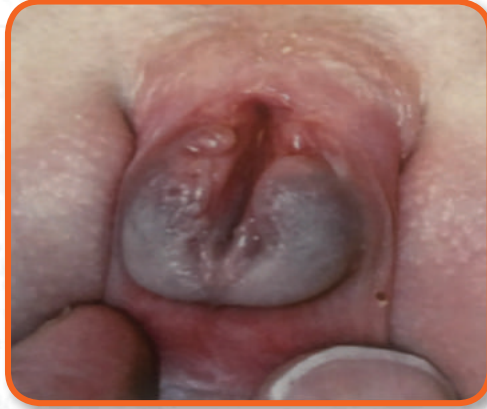Ambiguous genitalia merupakan keadaan yang jarang berlaku dimana kemaluan luaran tidak terbentuk secara jelas untuk menentukan jantina lelaki atau perempuan. Ianya boleh berlaku sama ada kemaluan tidak terbentuk secara sempurna ataupun memiliki kedua-dua jantina sex. Identifikasi jantina perlu dilakukan secara ujian kromosom.



Contoh kecacatan *Ambiguous genitalia*

2.1.4. *Epispadias*

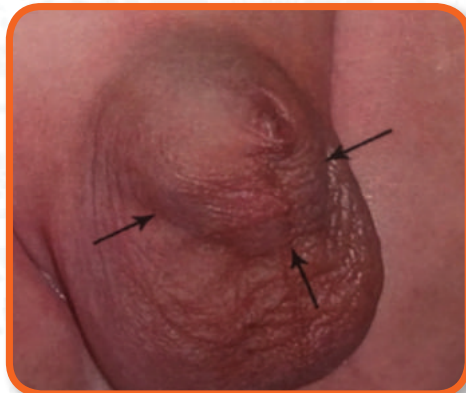
Epispadias adalah keadaan yang sangat jarang berlaku yang disebabkan oleh pembentukan pembukaan salur zakar yang terletak dibahagian dorsal zakar.



Contoh kecacatan *Epispadias*

2.1.5. *Penoscrotal Fusion*

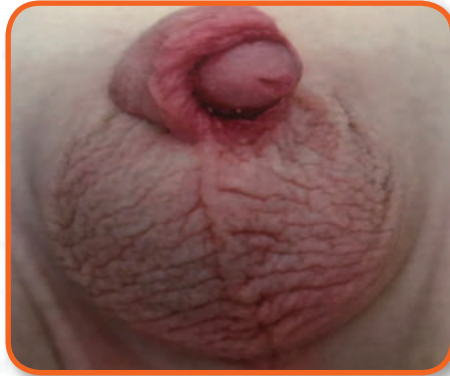Cantuman diantara zakar dan kantung zakar (scrotum) boleh berlaku secara kongenital semasa lahir ataupun faktor lain seperti disebabkan oleh kecederaan. Ianya mesti dirawat secara pembedahan sebelum dilakukan prosedur berkhatan.



Contoh kecacatan *Penoscrotal Fusion*

2.1.6. *Rotated Penis*

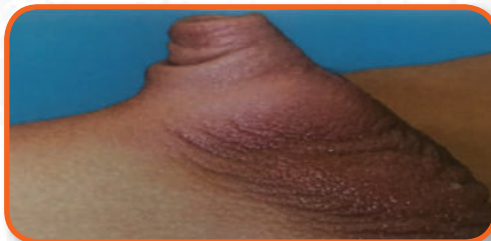lanya berlaku disebabkan kedudukan bukaan *urethral* yang tidak normal berdasarkan kedudukan bahagian tengah kulit *scrotal* ini menyebabkan penis kelihatan terpusing. Kes ini perlu dirujuk kepada pakar bedah.



Contoh kecacatan *Rotated Penis*

2.1.7. *Burried Penis*

Mempunyai pelbagai nama seperti *hidden penis*, *engulfed penis*, *concealed penis* dan *inconspicuous penis*. Berlaku apabila zakar tenggelam ke dalam lapisan lemak. Dalam kes ini adalah sukar untuk menganggarkan sebanyak mana kulit luaran (*prepuce*) untuk dibuang. Jika terlebih potong *prepuce* zakar akan menjadi pendek kerana zakar tenggelam di bawah lapisan lemak. Pesakit dinasihatkan agar mengurangkan berat badan sebelum dikhatankan.



Contoh kecacatan *Burried Penis*

2.2. Masalah Pendarahan

Saringan pemeriksaan kesihatan perlu dilakukan bagi mengenal pasti masalah ini. Ianya bertujuan untuk mengelakkan pendarahan berpanjangan yang boleh mengancam nyawa. Pendarahan yang dimaksudkan adalah apabila keadaan kanak-kanak tersebut mempunyai penyakit seperti *Haemophilia*, *Von Willebrand disease* atau *Idiopathic Thrombocytopenic Purpura*. Prosedur berkhatan pada kanak-kanak tersebut perlu dirujuk kepada pakar bedah bagi tujuan pemantauan khas untuk rawatan lanjut.

2.2.1. Haemophilia

Haemophilia adalah penyakit keturunan. Ianya boleh menyebabkan pembekuan darah tidak normal. Ini akan mengakibatkan pendarahan yang berterusan. Kebiasaannya pesakit mempunyai sejarah pendarahan yang lambat untuk berhenti. Tanda-tandanya seperti lebam-lebam pada badan dan bengkak sendi.

Muzakarah Jawatankuasa Fatwa Majlis Kebangsaan Bagi Hal Ehwal Ugama Islam Malaysia Kali Ke-77 yang bersidang pada 10 - 12 April 2007 telah membincangkan Hukum Khatan Bagi Pesakit Haemophilia Dan Kanak-Kanak Cacat Akal. Muzakarah telah memutuskan bahawa:

*Pesakit **haemophilia**, tidak diwajibkan berkhatan kerana proses khatan boleh membawa mudharat kepada pesakit. Walau bagaimanapun, aspek taharah (bersuci) bagi pesakit haemophilia perlu dipelajari dan diberi perhatian khusus oleh pesakit berkenaan untuk memastikan kesempurnaan bersuci dan kesahihan ibadah.*

2.2.2. Von Willebrand Disease

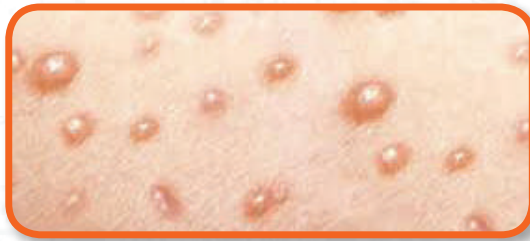Von Willebrand berlaku disebabkan oleh penyakit genetik yang mengakibatkan kegagalan dalam pembentukan faktor pembekuan. Faktor ini penting dalam proses agregasi platelet yang terlibat dalam proses pembekuan darah. Kekurangan faktor ini akan mengakibatkan pendarahan yang berpanjangan.

2.2.3. Idiopathic Thrombocytopenic Purpura

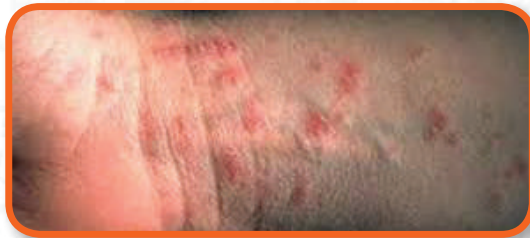Idiopathic Thrombocytopenic Purpura adalah suatu penyakit autoimun yang menyebabkan penghasilan platelet rendah. Kekurangan platelet dalam badan seterusnya boleh menyebabkan lebam dan pendarahan tanpa henti jika berlaku kecederaan trauma pada badan.

2.3. Jangkitan Setempat

Penyakit kulit seperti jangkitan kuman/fungal (*tinea*), *scabies*, *chickenpox* dan lain-lain pada bahagian zakar dan perineum. Penyakit ini menyebabkan kegatalan pada bahagian tersebut dan boleh menyebabkan risiko jangkitan kuman pada luka berkhatan.



Chickenpox



Scabies



Tinea

2.4. Penyakit Sistemik

Diantara penyakit sistemik yang tidak boleh dilakukan prosedur berkhatan adalah seperti penyakit jantung samada yang berlaku secara kongenital atau *acquired*. Keadaan ini boleh menyebabkan terjadinya *cardiac arrythmia* semasa diberikan bius setempat.

Kontraindikasi lain adalah kegagalan imun badan. Kegagalan ini boleh mengakibatkan jangkitan. Ini mungkin berlaku dikalangan kanak-kanak yang mengambil rawatan steroid yang berpanjangan, rawatan kemoterapi atau pesakit kencing manis.

Kanak-kanak yang mengalami masalah seperti di atas atau pun penyakit respiratori kronik perlu mendapat rawatan pakar bedah untuk tindakan selanjutnya.

2.5. Status mental

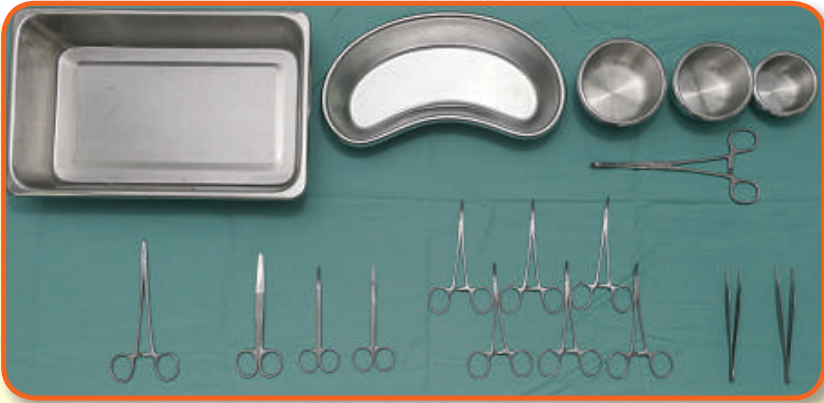Kanak-kanak yang hendak dikhatankan mestilah dalam keadaan sihat mental. Contohnya, mereka yang mengalami masalah seperti *Down Syndrome* dan agresif tidak boleh dikhatankan secara bius setempat (*local anaesthesia*). Prosedur berkhatan ini boleh dilakukan diatas konsultasi pakar bedah.

Majlis fatwa agama islam ada mengeluarkan artikel:(rujuk lampiran)

Bagi kanak-kanak yang cacat akal, kewajipan berkhatan adalah bergantung kepada tahap kecacatan otak yang dialaminya. Gugur semua kewajipan melaksanakan ibadat termasuk berkhatan ke atas kanak-kanak yang mengalami kecacatan otak yang teruk. Ahli keluarga kanak-kanak berkenaan perlu memastikan kebersihan anggota kanak-kanak tersebut dijaga dengan baik.

3. Peralatan

3.1. Set berkhatan.



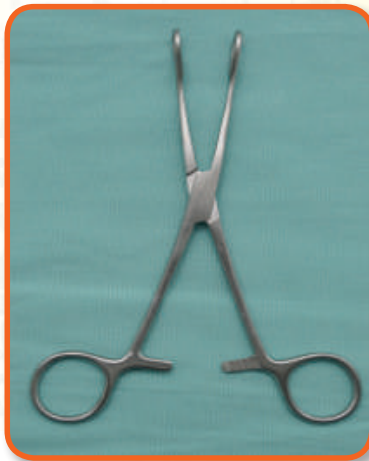3.1.1. 3 Gallipot



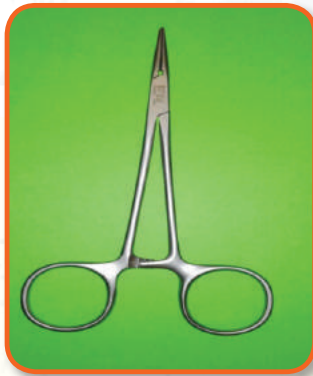3.1.2. Kidney Dish



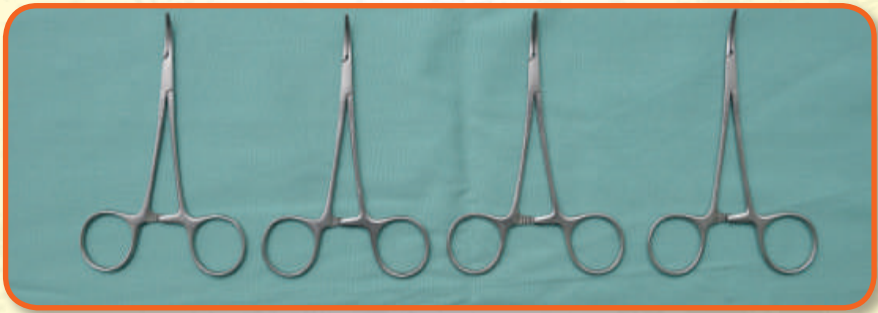3.1.3. Instrument Tray



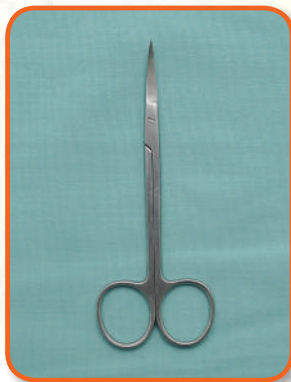3.1.4. Sponge Holder



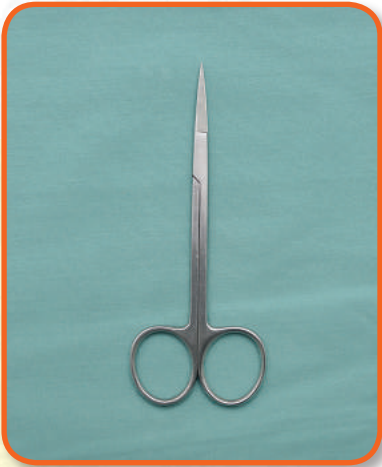3.1.11. Halstead Straight Artery Forceps



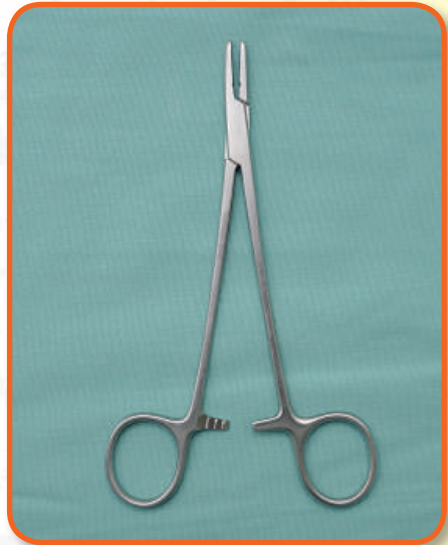3.1.12. Halstead Curved Artery Forceps



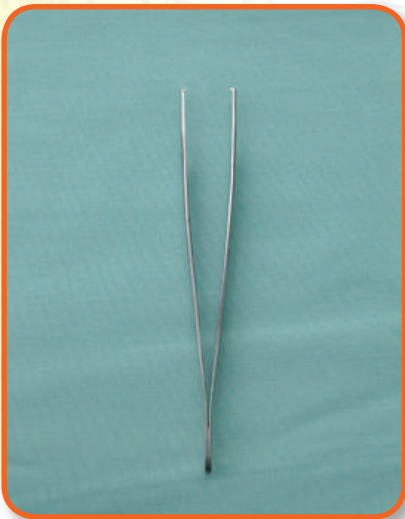3.1.13. Kilner Scissor Curved



3.1.14. Kilner Scissor Straight



3.1.15. Kilner Needle Holder



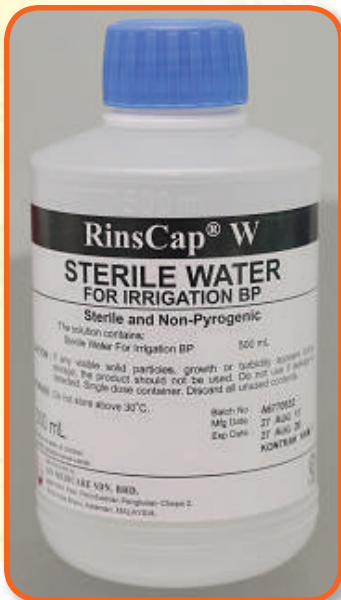3.1.16. Adson Tooth Dissecting Forcep



3.1.5. Gauze 10



3.1.10. Circumcision Towel



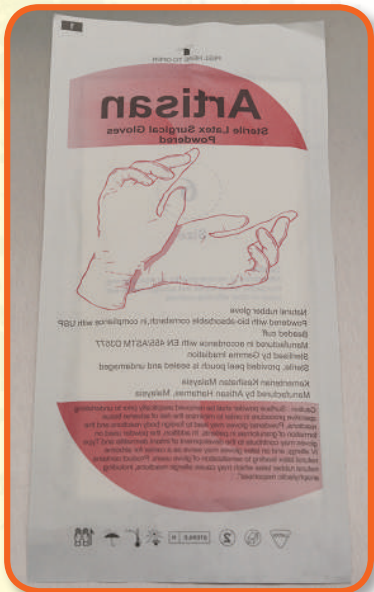3.1.5. Sterile Water



3.1.6. Chlorhexidine



3.1.8. Sterile Surgical Glove



3.1.7. Catgut(3/0,4/0)

4. Tempat Berkhatan

Tempat berkhatan perlu mempunyai 4 ruang iaitu:

- 4.1. Ruang menunggu
- 4.2. Ruang pemeriksaan
- 4.3. Ruang prosedur
- 4.4. Ruang pemulihan

5. Ruang Prosedur

5.1. Bilik Prosedur

- 5.1.1. Sekurang-kurangnya berukuran 8x8 kaki persegi.
- 5.1.2. Tertutup bagi menjaga privasi pesakit dan mengurangkan risiko jangkitan kuman. dan;

5.2. Pengudaraan Yang Baik/Penghawa Dingin

- 5.2.1. Keselesaan kepada kanak-kanak dan petugas.
- 5.2.2. Mengurangkan risiko jangkitan kuman. dan;

5.3. Pencahayaan

- 5.3.1. Mempunyai pencahayaan lampu yang terang dan mencukupi (contoh untuk ruang 8x8 kaki persegi) sekurang-kurangnya mempunyai 2 lampu kalimantang panjang 36W.
- 5.3.2. Mudim digalakkan menggunakan *head light*. dan;

5.4. Katil Prosedur

- 5.4.1. Saiz katil 2 x 6 kaki.
- 5.4.2. Katil prosedur yang ergonomik.

6. Kebersihan

- 6.1. Keadaan bilik mestilah bersih.
- 6.2. Lantai dicuci dengan menggunakan antiseptik bagi menyahkuman kawasan tersebut.

7. Senarai Borang Berkhatan (Sila Rujuk Dilampiran)

- 10.1. Borang pendaftaran berkhatan.
- 10.2. Borang keizinan pembedahan.
- 10.3. Borang tatacara berkhatan.

8. Pensterilan Peralatan Berkhatan

8.1.



Mesin Autoklaf :
*untuk pensterilan
Peralatan berkhatan*

8.1.



High Level
Disinfectant :
*untuk pensterilan
Kaedah rendaman.*

8.3.



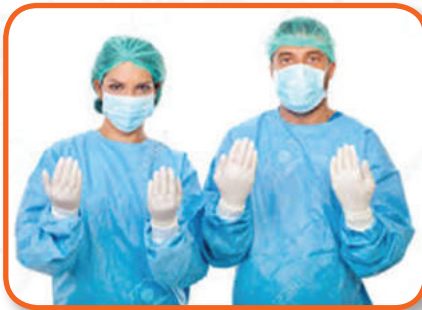Kaedah rendaman peralatan.
Pastikan semua peralatan
direndam sepenuhnya

9. Infection Control

Anggota mestilah sentiasa mematuhi standard precaution dan pengurusan sisa klinikal semasa melakukan prosedur seperti:

9.1. Pemakaian *Personal Protective Equipment* (PPE)

- 9.1.1. Cap
- 9.1.2. 3 ply Face Mask
- 9.1.3. Apron
- 9.1.4. Sterile Glove
- 9.1.5. Kasut



Cara pemakaian PPE yang lengkap
mengikut SOP.



Pemakaian kasut yang bersarung bagi
mengelakkan terkena tumpahan darah
dan objek tajam.

10. Pengurusan Sisa Klinikal/Domestic

10.1. *Domestic Bin*



*Bekas
pembuangan
sisa domestik.*

10.1. *Sharp Container*



*Pembuangan
sisa klinikal*

10.1. *Yellow Bin*



*Pembuangan
alatam tajam*

PEMBIUSAN SETEMPAT

1. Definisi

Bius setempat digunakan secara rutin di dalam bidang perubatan dan pergigian yang mana kesan sampingannya jarang berlaku.

Ubat bius setempat bertindak menyekat aliran impuls saraf deria rasa. Ianya digunakan sebelum prosedur pembedahan bagi mengurangkan kesakitan akibat kecederaan pembedahan. Kesan ubat bius bergantung kepada dos yang diberi.

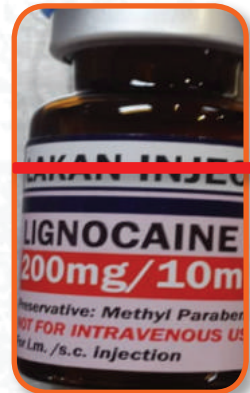2. Ubat Bius Setempat

Ubat ini bertindak menghalang konduksi impuls saraf untuk menghilangkan deria rasa, tekanan dan suhu.

2.1. Lignocaine Hydrochloride 2%

Dos = 0.5-1mg/kg berat badan.

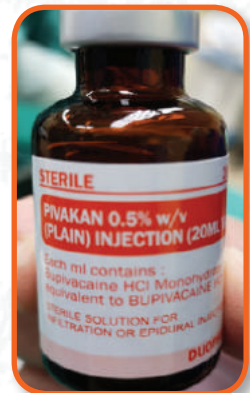
Lignocaine Hydrochloride kesannya lebih kurang 20 minit tetapi kesan anestetik tidak bertahan lama (1/2 hingga 2 jam).



2.2. Bupivacaine Hydrochloride 5mg/ml (0.5%)

Dos = 2mg/kg berat badan.

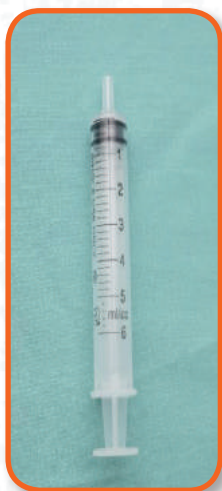Jangka masa untuk ubat ini mula bertindak adalah lebih kurang 10 minit tetapi kesannya bertahan lama dan kesan anestetik sehingga 4-6 jam.



	Onset (min)	Duration (hour)	Max dose (mg/kg)	Max mg (20kg person)
Lignocaine Hydrochloride (2%)	2	0.5-2	0.5mg-1mg/kg	20mg
Bupivacaine Hydrochloride (0.5%)	10	4-6	2 mg/kg	40mg

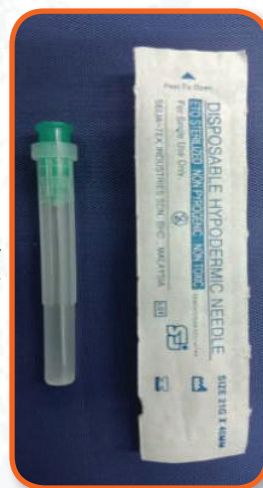3. Peralatan Bius

3.1. Syringe 5 ml.



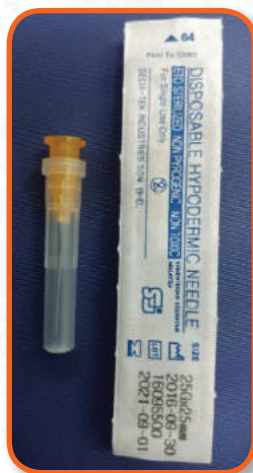Digunakan untuk penggunaan pemberian bius. Gunakan syringe 5ml.

3.2. Jarum saiz 21G



Digunakan untuk syringe out ubat bius setempat.

3.3. Jarum saiz 25G

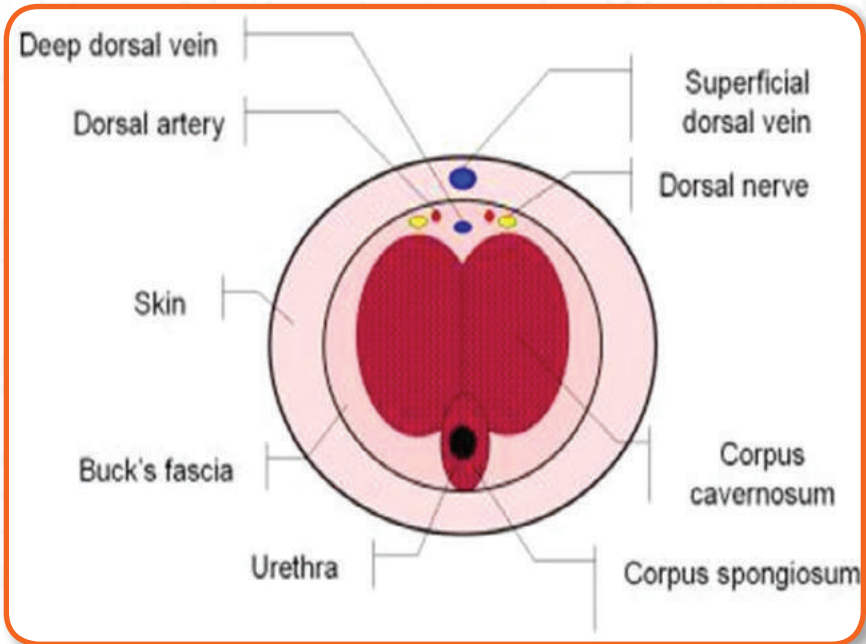


Digunakan untuk suntikan ubat bius setempat secara dorsal blok dan penile blok.

4. Teknik Suntikan Bius Setempat

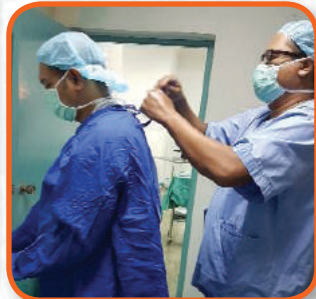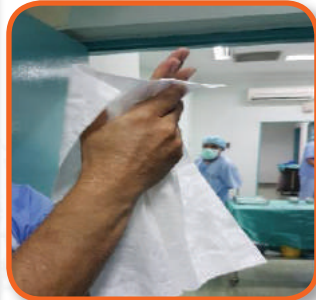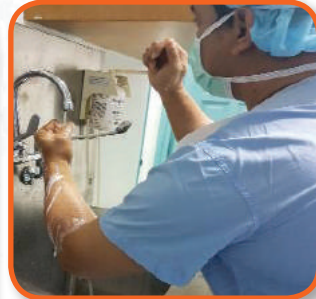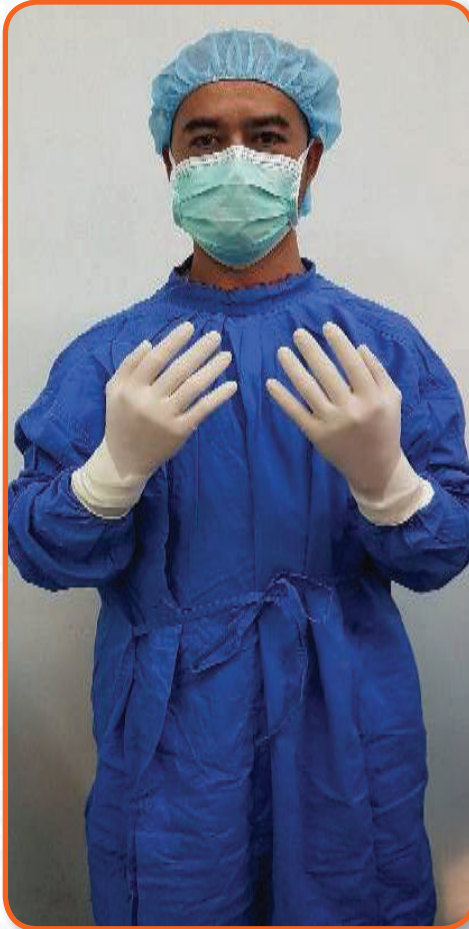Cara pemberian ubat adalah suntikan bawah kulit

- Y Dorsal block
- Y Ring block



TATACARA SCRUBBING, GOWNING & GLOVING


1. Mulakan "Surgical Hand Washing" / Gowning / Gloving



TATACARA BIUS SETEMPAT RING BLOCK

Tatacara Bius Setempat Ring Block dibawah adalah menjadi keutamaan dilakukan oleh penolong pegawai perubatan.

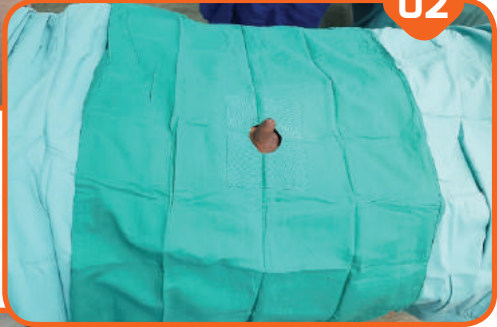01



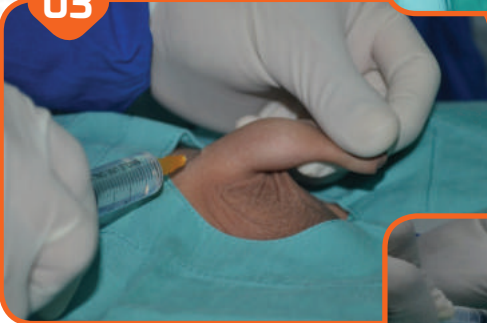Cuci kawasan pembedahan (umbilical line to mid thigh), dengan menggunakan 0.5% Aqueous Chlorhexidine.

Tutup kawasan sekeliling menggunakan kain *drape* (circumsision towel) yang disediakan.

02



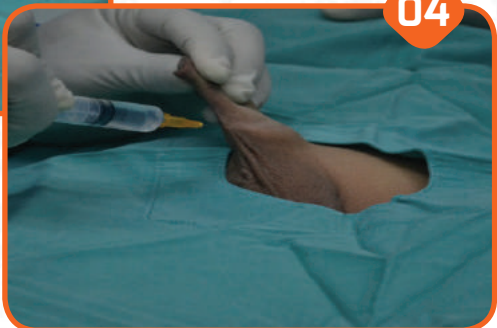03



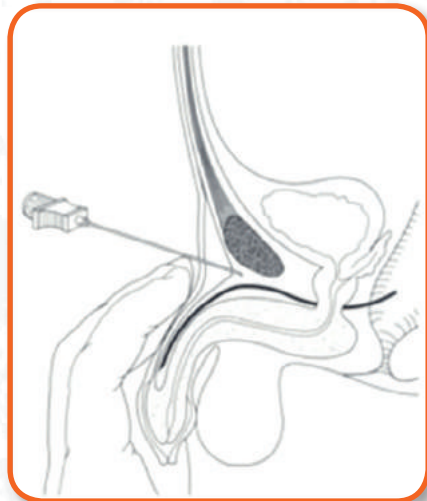
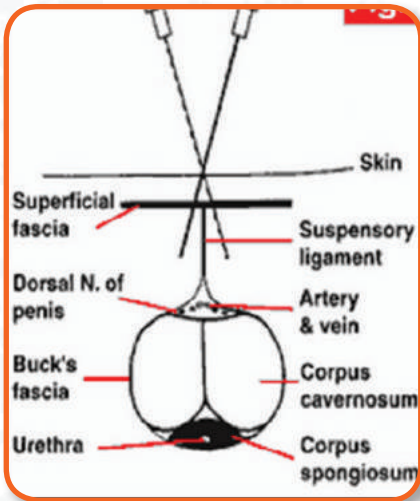
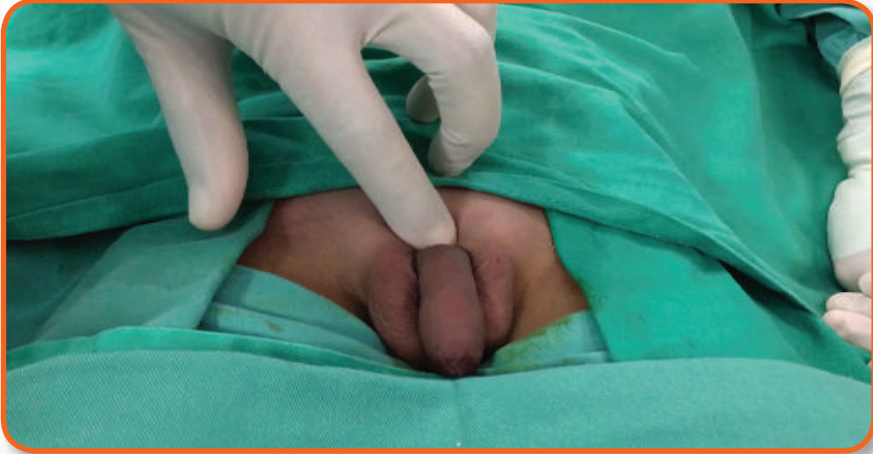Suntik bahagian *dorsal* (12°clock) secara *ring block*.

Teruskan suntikan di sekeliling pangkal kemaluan secara *ring block* sehingga sekata.

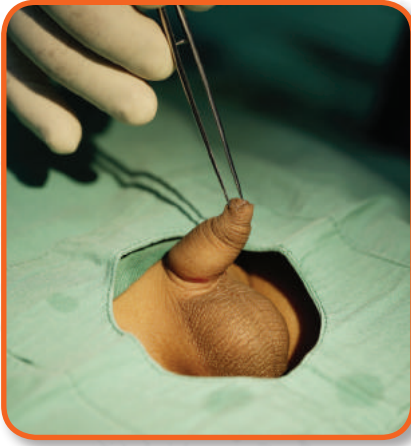04



TATACARA BIUS SETEMPAT PENILE BLOCK (PILIHAN)



Gambar rajah menunjukkan cara pembiusan *penile block*



Kepit hujung *prepuce* menggunakan *non tooth dissecting forcep* untuk memastikan pemberian bius setempat berkesan.

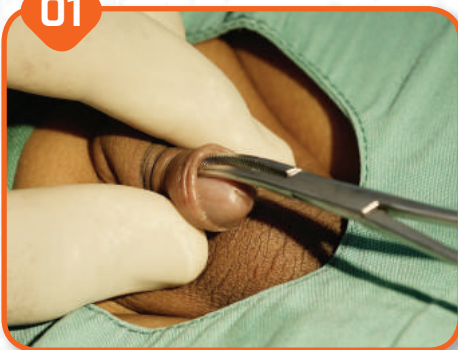PERINGATAN

JANGAN GUNAKAN BUPIVACAINE CAMPURAN ADRENALINE

Penggunaan Adrenaline Boleh Menyebabkan Salur Urat Darah Mengecut Dan Seterusnya Menyebabkan Zakar Menjadi Gangrene.

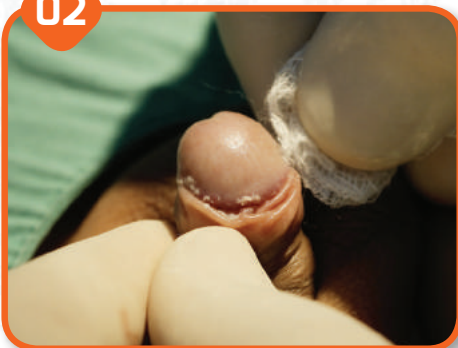TATACARA BERKHATAN

01



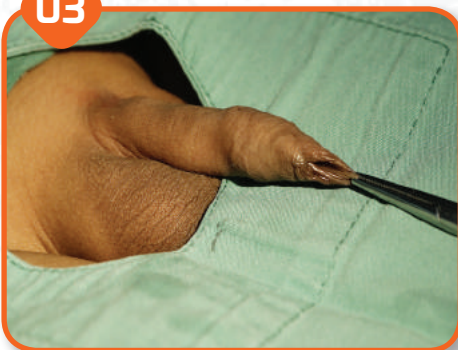Pisahkan *inner skin* dari *glan* sehingga *corona* dengan menggunakan *artery forcep* atau *probe*.

02



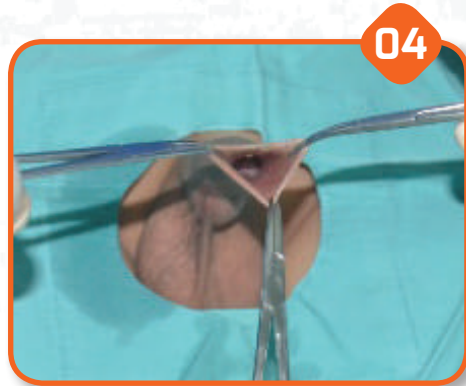
Smegma dibersihkan dengan menggunakan *gauze* basah

03

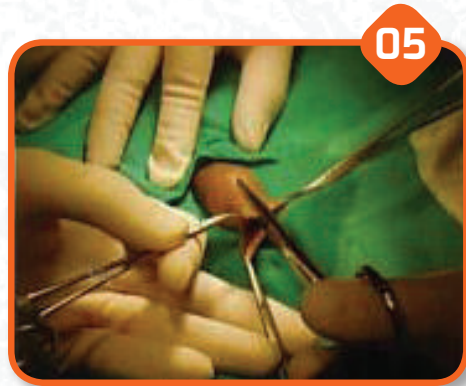

Kepit bahagian ventral *prepuce* dengan menggunakan *straight artery forcep*.

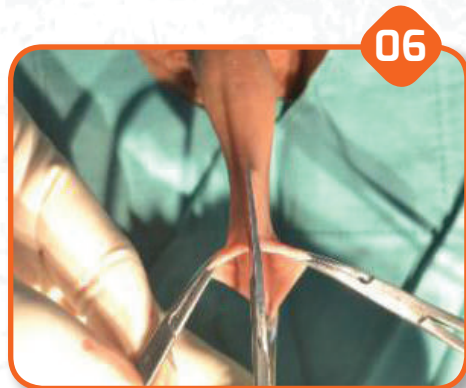
Kepit bahagian *dorsal prepuce* dengan menggunakan *curve artery forcep* (10 & 2 o'clock)



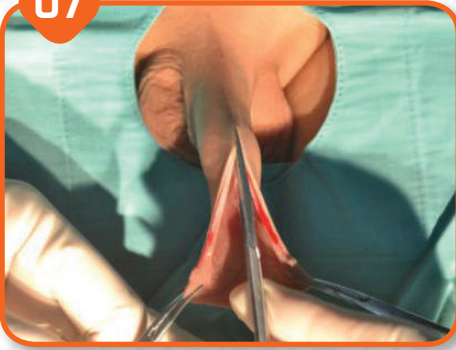
Kepit *dorsal foreskin* menggunakan *crile artery straight* (12 o'clock) selama 5-10 saat.



Potong kulit dengan menggunakan *straight tissue scissor* sehingga 5mm dari *corona*.

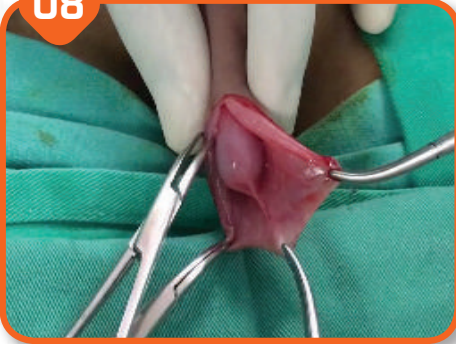


07



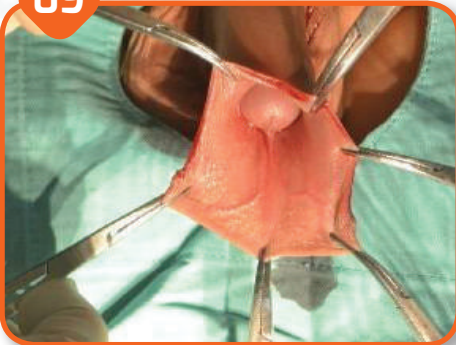Potong *prepuce* dengan menggunakan *straight tissue scissor* sehingga 5mm dari *corona*.

08



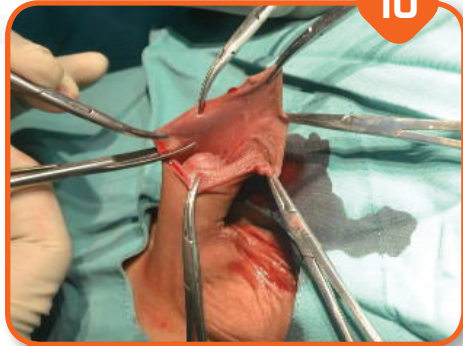
Setelah dipotong, dua lagi *forcep* digunakan untuk kepit *skin edge* yang telah dipotong tadi. kedua-dua kulit dalam dan luar mestilah dikepit bersama.

09

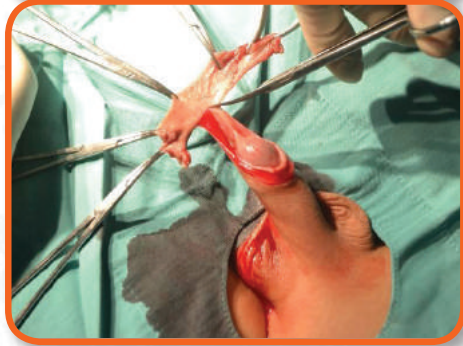


Regangkan *prepuce* dan potong mengikut bentuk *glans*.

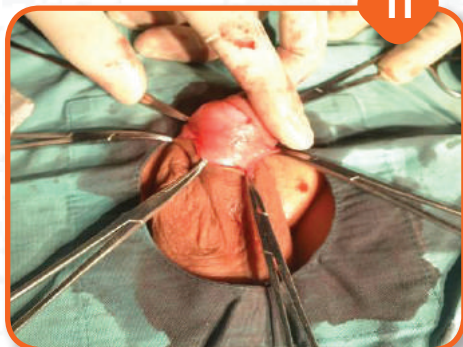
10



Prepuce dipotong sekeliling glans. Dengan jarak konsisten 3–5 mm dari corona



11



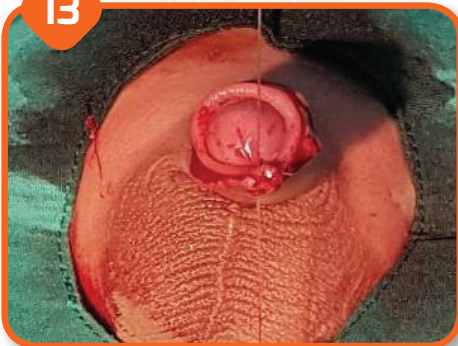
Hentikan pendarahan, kepit pembuluh darah dengan menggunakan hujung artery forcep

12



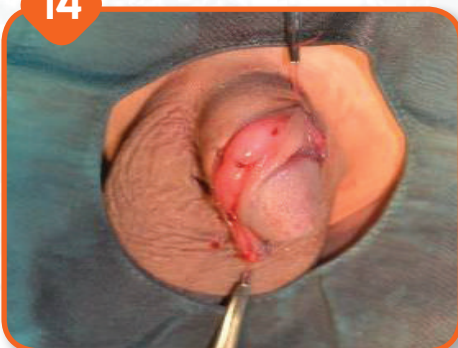
Ikat salur darah dengan menggunakan *absorbable plain suture*. Jika berlaku pendarahan kecil, tekan dibahagian tersebut dengan *gauze*.

13



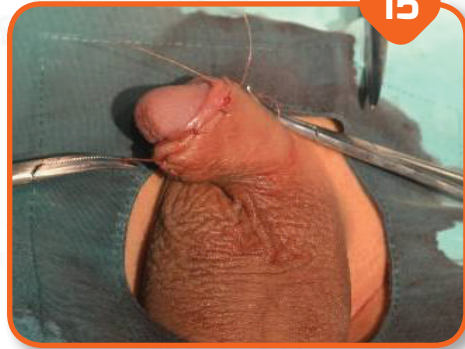Mulakan jahitan dibahagian *frenulum* dengan menggunakan *absorbable plain suture*. Gunakan teknik *figure of 8* atau *reverse U suture*

14

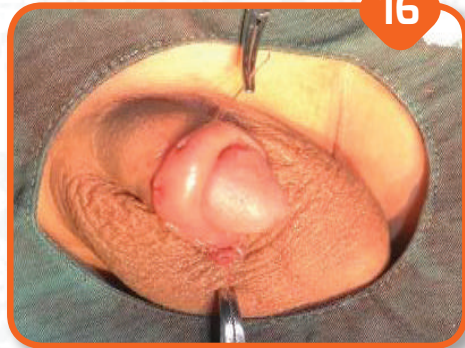


Lakukan satu jahitan pada aspek *dorsal 12 O'clock*. Kepit *catgut* menggunakan *artery forcep* pada kedudukan *dorsal* dan *frenulum*.

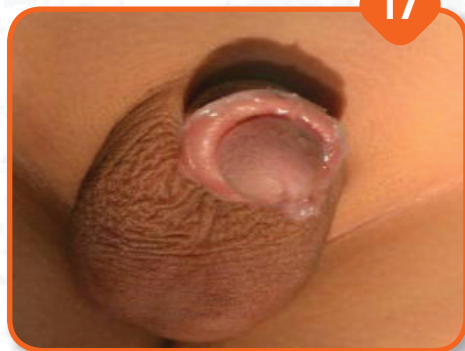Jahit luka seterusnya menggunakan teknik *simple interrupted*. Jahit sekurang-kurangnya 8 jahitan.



Pastikan tiada pendarahan. Sekiranya berlaku pendarahan lakukan tekanan menggunakan *gauze*.



Bersihkan luka pembedahan dan sapukan *topikal antibiotik*.



Ringkasan Tatacara Berkhatan Dorsal Slit

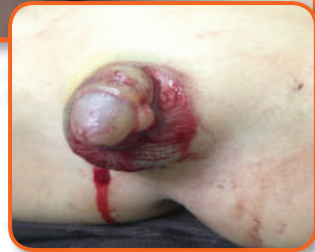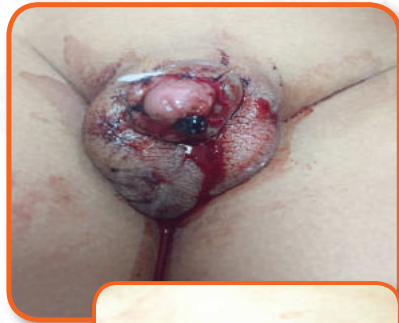1. Selesa dan posisikan pesakit.
2. Cuci kawasan kemaluan dengan chlorohexidine 1:200 aqueous dari umbilical hingga pertengahan paha.
3. Lakukan prosedur *drapping*.
4. Berikan suntikan bius setempat dengan cara *ring block* atau *dorsal nerve block*. Pastikan pembiusan berfungsi dengan mengepit *foreskin* dengan menggunakan *non-tooth dissecting forcep*
5. Pastikan *foreskin* terpisah sepenuhnya dari *glans penis* sehingga *carona*. Pisahkan dengan menggunakan *curved artery forcep*.
6. *Clamp* bahagian dorsal prepuce dengan menggunakan *curve artery forcep* (10 & 2 o'clock).
7. *Clamp* bahagian dorsal antara dua *curve artery forcep* dengan menggunakan *straight forcep* bagi mengurangkan perdarahan dan panduan pemotongan skin.
8. Potong pada bahagian yang bertanda dengan menggunakan *straight tissue scissor* sehingga 3mm-5mm dari *carona*.
9. *Clamp* bahagian kulit yang dipotong menggunakan *curve artery* dikedua-dua bahagian. Potong kulit kiri dan kanan menggunakan *Curve tissue scissor* sehingga potongan sempurna.
10. *Clamp* semua salur darah dengan *curved artery forcep*. Terutama bahagian frenulum.
11. Ikat semua salur darah yang telah *clamp* dengan *absorbable suture*
12. Lapkan luka dan berikan tekanan (*compress*) dengan *gauze* basah untuk memastikan tiada pendarahan.
13. Lakukan jahitan dengan mencantumkan bahagian frenulum menggunakan *absorbable suture* dengan kaedah *reverse U* atau *figure of 8*. Panjangkan potongan benang dan *Clamp* dengan *artery forcep*.

14. Lakukan jahitan kedua pada bahagian dorsal (jam 12). Panjangkan potongan benang dan clamp dengan artery forcep.
15. Lakukan jahitan disekeliling luka secara sekata dengan menggunakan teknik simpulan ringkas *simple interrupted* sekurang-kurangnya 8 jahitan.
16. Cuci luka dengan *water for irrigation* dan lakukan tekanan (compression) untuk seketika. Pastikan tiada pendarahan berlaku.
17. Sapukan *topical antibiotic* disekeliling luka dan bersihkan sekeliling zakar.
18. Turunkan pesakit dan ucapkan terima kasih di atas kerjasama yang diberi.
19. Kemaskan peralatan , *sharp item* serta linen kotor dan sebagainya.
20. Sentiasa mengekalkan *standard precaution procedure*.

KOMPLIKASI

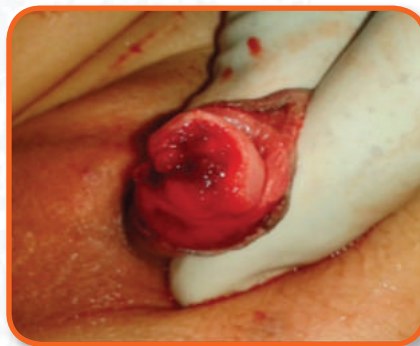1. Pendarahan dan Hematoma

Ianya berlaku akibat kegagalan pengawalan pendarahan ketika prosedur berkhatan. Bagi pendarahan minimum, ianya boleh dikawal dengan mengenakan *compression dressing*. Pendarahan yang gagal dikawal dengan kaedah ini, jahitan tambahan pada kawasan berkenaan perlulah dilakukan untuk menghentikannya. Bagi komplikasi hematoma selepas prosedur, tiada rawatan khas yang perlu dilakukan kerana ia akan beransur surut.



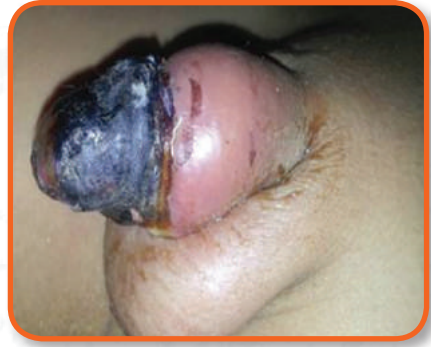2. Kecederaan Glans Penis

Kecederaan ini boleh berlaku di dalam prosedur berkhatan yang menggunakan kaedah *guillotine* yang melibatkan *incision glans*, amputasi separa atau penuh. Insiden seperti diatas perlu dirujuk serta merta ke pakar pembedahan.



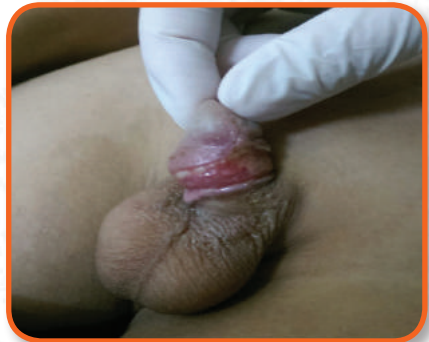3. Iskemia

Glans penis merupakan *end artery organ*. Penggunaan *monopolar diathermy* sewaktu menghentikan pendarahan ketika prosedur berkhatan boleh mengakibatkan komplikasi ini berlaku. Penggunaan ubat bius dicampur *adrenaline* juga boleh mengakibatkan komplikasi yang sama.



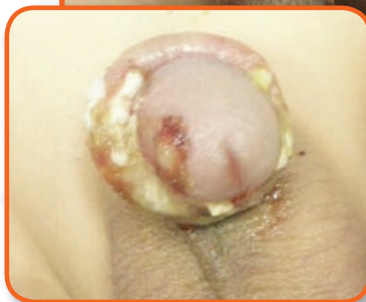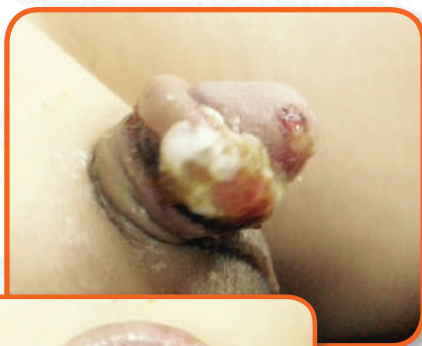4. Pemotongan Prepuce Yang Berlebihan

Kebiasaannya terjadi apabila *prepuce* dipotong secara berlebihan ketika prosedur berkhatan yang menyebabkan sebahagian batang zakar terdedah. Ianya juga kerap berlaku ketika menggunakan teknik khatan secara *clamp*. Ia menyebabkan zakar menjadi pendek.



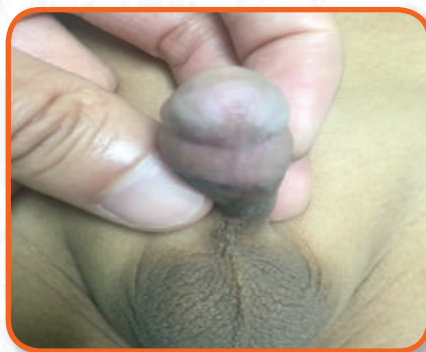5. Jangkitan Kuman

Jangkitan kuman pada luka berkhatan adalah jarang berlaku. Individu biasanya akan merasa sakit, kemerahan dan discaj serta bernanah pada kawasan berkhatan. Ia boleh dirawat dengan cucian luka dan pemberian antibiotik secara oral / topikal.



6. Meatal Stenosis

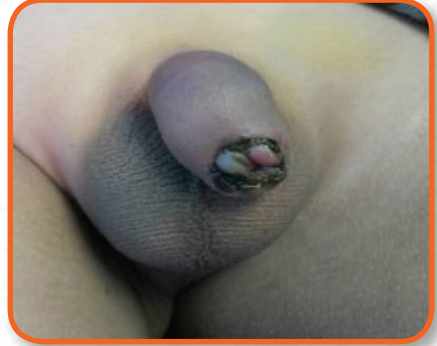Ianya berlaku disebabkan iritasi ataupun kecederaan pada *meatus* semasa atau selepas berkhatan. Komplikasi ini kerap terjadi pada individu yang mempunyai masalah *balanitis xerotica obliterans*. Mereka akan mengalami aliran air kencing yang halus/kecil dan memerlukan masa yang lama untuk proses urinasi. Masalah ini dapat diatasi dengan mengaplikasi krim antibiotik dan memastikan kawasan *meatus*



sentiasa kering bagi kes-kes yang minor. Kes penyempitan yang teruk, ianya memerlukan pembedahan kecil bagi melebarkan *meatus* (*meatotomy*/*meatoplasty*).

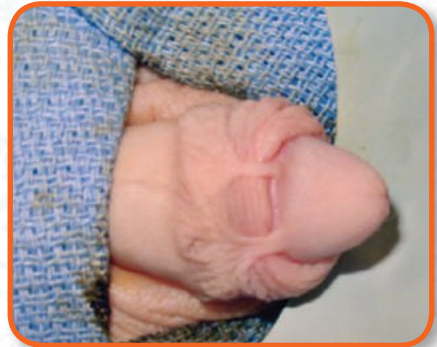7. Inadequate Circumcision

Ianya berlaku apabila *prepuce* yang dipotong terlalu sedikit. Zakar kelihatan seperti tidak dikhatankan. Kriteria samada berkhatan perlu dilakukan semula bergantung kepada individu serta symptom yang dialami.



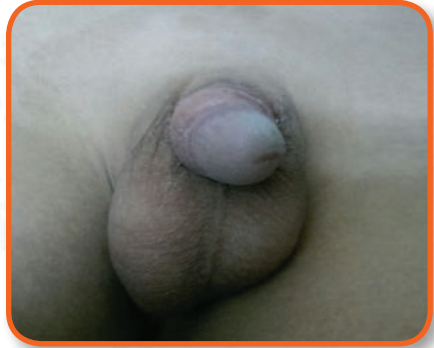8. Adhesion

Ini biasanya berlaku disebabkan pemisahan antara *adhesion* kulit kepada kepala zakar sewaktu prosedur berkhatan dilakukan tidak sempurna. Majoriti komplikasi ini akan sembuh. Bagi komplikasi *adhesion* yang lebih serius, ianya memerlukan pembedahan kecil bagi memisahkan *adhesion* yang sudah terbentuk untuk mengelakkan individu merasa sakit dan tidak selesa.



9. Torsion/Misalignment

Ini berlaku disebabkan kedudukan zakar yang tidak berada dalam keadaan yang sepatutnya ketika proses menjahit kulit zakar. Ini menyebabkan zakar berada dalam keadaan yang tidak sejajar antara batang zakar dan scrotum. Bagi masalah yang tidak serius, biasanya pembedahan susulan tidak perlu dijalankan melainkan individu mengalami ketidakselesaan atau pun fungsi zakar itu terganggu.



PENJAGAAN SELEPAS BERKHATAN

1. Pendarahan

Penjaga perlu memeriksa luka berkhatan. Kadangkala pendarahan akan terjadi beberapa jam setelah berkhatan. Mereka perlu menghubungi atau datang terus ke premis kesihatan untuk memastikan punca pendarahan dan tindakan diambil untuk memberhentikannya.

2. Pemakaian

Pada peringkat awal berkhatan, glans yang terdedah berasa lebih sensitif dan ngilu. Mereka dinasihatkan untuk memakai kain sarung atau *pakaian yang longgar*.

3. Aktiviti

Kanak – kanak yang melalui prosedur berkhatan juga tidak digalakkan untuk melakukan aktiviti lasak sehingga luka sudah sembuh sepenuhnya.

4. Diet

Makanan yang berkhasiat dan berzat diperlukan untuk memastikan luka itu sembuh dengan cepat dan sempurna. Makanan yang mempunyai banyak protein seperti ayam dan telur perlu digalakkan. Pengambilan air yang secukupnya sangat digalakkan bagi mengelakkan berlakunya sembelit dan dehidrasi.

5. Ubatan

Pemberian ubat penahan sakit sangat membantu mengurangkan kesakitan yang dialami selepas berkhatan. Ubatan yang biasa digunakan adalah Paracetamol (15mg/kg) setiap 6 – 8 jam.

6. Penjagaan Luka

Amalkan cucian tangan sebelum menyentuh luka berkhatan bagi mengelakkan berlaku jangkitan. Tempat luka perlu dijaga supaya sentiasa bersih dan kering. Penggunaan topikal antibiotik seperti Chloramphenicol dapat mengelakkan jangkitan kuman.

7. Pantang Larang

Tidak ada pantang larang selepas berkhatan.

LAMPIRAN

Lampiran 1



JAKIM/(S)/(3.00)/379/27 Jld.27
4 Rejab 1429H
7 Julai 2008

Y. Bhg. Dato^r Dr. Zakaria bin Zahari
Pakar Perunding Kanan Bedah Pediatrik
Ketua Jabatan Pembedahan Pediatrik
Hospital Kuala Lumpur
Jalan Pahang
50586 Kuala Lumpur

السلام عليكم ورحمة الله وبركاته

Y. Bhg. Dato^r,



KEPUTUSAN MUZAKARAH JAWATANKUASA FATWA KEBANGSAAN BERKAITAN HUKUM KHATAN BAGI PESAKIT HEAMOPHILIA DAN KANAK-KANAK CACAT AKAL

Dengan segala hormatnya perkara di atas adalah dirujuk surat Y. Bhg. Dato^r yang bertarikh 30 Jun 2008.

2. Sukacita saya diarah memaklumkan bahawa Muzakarah Jawatankuasa Fatwa Kebangsaan kali ke- 77 yang bersidang pada 10- 12 April 2007 yang lalu telah membincangkan Hukum Khatan Bagi Pesakit Heamophilia Dan Kanak-Kanak Cacat Akal dan telah bersetuju memutuskan bahawa;

- I. Pesakit heamophilia tidak diwajibkan berkhatan kerana proses khatan boleh membawa mudharat kepada pesakit. Walau bagaimanapun, aspek taharah bagi pesakit heamophilia perlu dipelajari dan diberi perhatian khusus oleh pesakit berkenaan untuk memastikan kesempurnaan bersuci dan kesahihan ibadah.
- II. Bagi kanak-kanak yang cacat akal, kewajipan berkhatan adalah bergantung kepada tahap kecacatan otak yang dialaminya. Gugur semua kewajipan melaksanakan ibadah termasuk berkhatan ke atas kanak-kanak yang mengalami kecacatan otak yang teruk. Ahli keluarga kanak-kanak

Lampiran 2

 SMAF Sumber Maklumat Fatwa 	
Tajuk :	Pesakit Haemophilia A
	Kategori: Perubatan
	Tahun: 2007
	Status Pewartaan: Tidak Diwartakan
	Negeri: Negeri Sembilan
Keputusan :	Mesyuarat Jawatankuasa Fatwa Bil 1/1428 Pada 7 Rabiulakhir 1428H bersamaan 25hb April 2007 telah memutuskan bahawa:
	i. Jawatankuasa Fatwa bersetuju dengan keputusan Muzakarah Jawatankuasa Fatwa Majlis Kebangsaan BAHAWA pesakit Haemophilia A tidak diwajibkan berkhatan kerana proses khatan boleh membawa mudharat kepada pesakit.
	ii. Sekiranya pesakit berhasrat juga untuk berkhatan, pesakit hendaklah mendapatkan nasihat daripada doktor pakar.
	iii. Manakala aspek bersuci bagi pesakit perlu dipelajari dan diberi perhatian khusus untuk memastikan kesempurnaan bersuci dan sah dalam beribadah.
	Dato' Hj. Mohd Murtadza bin Hj. Ahmad Mufti Kerajaan Negeri,
	Negeri Sembilan Darul Khusus

Lampiran 3

LAMPIRAN A

BORANG PERMOHONAN BERKHATAN
 UNIT BERKHATAN
 HOSPITAL SUNGAI BULOH
 TEL: 03- 61454333 Samb. 1230

Nama Ibu/Bapa/Penjaga :

No K/P

No Tel (Rumah)..... No HP :.....

Alamat :

Nama Anak :

No Sijil Kelahiran/ KP:

Umur :.....

Penyakit Peserta(Tandakan √ pada kotak yang berkenaan) :-

	YA	TIDAK		YA	TIDAK
Kencing Manis (Diabetes Mellitus)	<input type="checkbox"/>	<input type="checkbox"/>	Lelah (Asthma)	<input type="checkbox"/>	<input type="checkbox"/>
Pendarahan (Blood Dyscrasis)	<input type="checkbox"/>	<input type="checkbox"/>	Sawan (Epilapsi)	<input type="checkbox"/>	<input type="checkbox"/>
Kecacatan Otak (Mental Disorders)	<input type="checkbox"/>	<input type="checkbox"/>	Penyakit Jantung (Cardiac Disease)	<input type="checkbox"/>	<input type="checkbox"/>
Alahan (Allergy)	<input type="checkbox"/>	<input type="checkbox"/>	Kecacatan Semulajadi (Congenital Abnormalities)	<input type="checkbox"/>	<input type="checkbox"/>

Lain-lain penyakit(nyatakan jika ada) :

Tandatangan Ibu/Bapa/Penjaga :..... Tarikh :.....

Diisi oleh Klinik Pembedahan Am

Tarikh Temujanji : Masa : am/pm

Tandatangan/Cop :.....

Diisi oleh Unit Berkhatan :

Tarikh Berkhatan: Masa: am/pm

Tandatangan/cop :.....

Lampiran 4

SENARAI SEMAK DOKUMEN YANG PERLU DISEDIAKAN SEMASA PENDAFTARAN

	ADA	TIADA
1. BORANG PERMOHONAN BERKHATAN (Lampiran A)	<input type="checkbox"/>	<input type="checkbox"/>
2. SALINAN SURAT BERANAK/KAD PENGENALAN ANAK	<input type="checkbox"/>	<input type="checkbox"/>
3. SURAT PENGESAHAN SEKOLAH	<input type="checkbox"/>	<input type="checkbox"/>

PERHATIAN:-

1. Sila isi borang dengan teliti dan sempurna.
2. IBU/BAPA/PENJAGA PERLU MENYERAHKAN SURAT PENGESAHAN DARI SEKOLAH DAN SALINAN SURAT BERANAK SEMASA PENDAFTARAN (Caj bayaran akan dikenakan jika tiada).
3. SILA PATUHI TARIKH TEMUJANJI DAN MASA YANG DITETAPKAN.
4. Khidmat ini hanya dilakukan bagi Warganegara Malaysia sahaja.
5. Kanak-Kanak yang hendak berkhatan mestilah berumur 9 tahun ke atas,sihat tubuh badan dan tidak mempunyai kecacatan zakar.
6. Sila pastikan kawasan kemaluan adalah bersih semasa tatacara berkhatan.
7. Tarikh temujanji untuk berjumpa Pegawai Perubatan di Klinik Pembedahan Am adalah mengikut keterukkan kes dan kekosongan slot.
8. Tarikh untuk berkhatan akan diberikan selepas pemeriksaan Pegawai Perubatan di Klinik Pembedahan Am.
9. sebarang pertanyaan /kemuskilkan boleh dikemukakan kepada Penolong Pegawai Perubatan ,Unit Berkhatan di alamat seperti diatas.

Lampiran 5

**EXAMINATION FORM
CIRCUMCISION UNDER LOCAL ANAESTHESIA
UNIT BERKHATAN
HOSPITAL SUNGAI BULOH**

GENERAL INFORMATION

1. Name: _____

2. Address: _____

3. Date of visit:
Day Month Year

4. Patient's IC Number:

5. Hospital SB Number: S B

6. Date of birth: Age: _____ years
Day Month Year

7. Patient is referred by: 1: Outpatient Department 2: Health Clinics 3: Emergency Department
4: Self/parent 5: Nongovernmental organization 6: Other (specify) _____

8. Marital status 1: Single 2: Married 3: Divorced/separated 4: Other (specify) _____

9. Ethnicity: _____

10. Religion: 1: Islam 2: Christian 3: Hindu 4: Buddhist 5: other (specify) _____

11. Primary indication for circumcision: 1: Social/Religious 2: For partial protection against HIV
3: Personal hygiene 4: Phimosis; 5: Paraphimosis 6: Erectile pain 7: Recurrent balanitis
8: Preputial neoplasm 9: other (specify) _____

12. Is client sexually active? Yes No

13. Previous contraceptive use: 1: None 2: Condoms 3: Vasectomy 4: Other _____

14. HIV test

a. HIV test recommended? Yes No

b. HIV test performed? Yes No

c. Post-test counseling given? Yes No

Lampiran 6

MEDICAL HISTORY

15. Does the patient have a history of any of the following?

a. Haemophilia or bleeding disorders: Yes No

b. Diabetes: Yes No

16. Is patient currently being treated or taking medications for any of the following?

a. Anaemia Yes No

b. Diabetes: Yes No

c. AIDS: Yes No

d. Other (specify) _____ Yes No

17. Does patient have any known allergy to medications?

Yes No

If yes, specify: _____

18. Has patient had a surgical operation?

Yes No

If yes, specify nature, date and any complications:

19. Does the client have any of the following complaints?

a. Urethral discharge: Yes No

b. Genital sore (ulcer): Yes No

c. Pain on erection: Yes No

d. Swelling of the scrotum: Yes No

e. Pain on urination: Yes No

f. Difficulty in retracting foreskin: Yes No

g. Concerns about erection or sexual function: Yes No

h. Other (specify) _____ Yes No

PHYSICAL EXAMINATION OF GENITALS

20. Any significant abnormality on general genital examination? (e.g. hypospadias, epispadias)

Yes No

If yes, specify _____

21. Examination of penis:

Normal

Abnormal (e.g. phimosis, paraphimosis, discharge, genital warts, genital ulcer disease) specify _____

Lampiran 7

SUITABILITY FOR CIRCUMCISION PROCEDURE

22. Has client given informed consent for circumcision? Yes No
23. Is client suitable for circumcision at the unit Berkhatan? Yes No
24. Is client in good general health? Yes No

If client is not in good general health, circumcision should be delayed until he has recovered. If client shows signs of immunodeficiency (e.g., severe unexplained weight loss, unexplained recurrent opportunistic infections, requires bed rest for at least half the day), client should be referred to a higher level of care and an HIV test should be performed to verify that client does not have HIV infection.

Signature : _____ Date: _____
 Doctor name : _____
 Stamp : _____

Circumcision Date: Time: am/pm Fill up by Unit Berkhatan

CIRCUMCISION PROCEDURE

25. Type of anaesthesia: Local: _____ Dose: _____ mls
26. Type of circumcision procedure:
 Dorsal slit method Other method, specify _____
27. Date of operation:
Day Month Year
28. Start time: End time: Duration: _____ minutes
29. Postoperative medications: _____

30. Complications: None Yes _____
31. Advice slips Yes No

Signature : _____ Signature : _____
 Circumcision Surgeon: _____ Assistant : _____
 Stamp : _____ Stamp : _____

Lampiran 8



HOSPITAL _____

CONSENT FOR OPERATION/PROCEDURE

PER/CONSENT/2016

I, _____ of (address) _____
 _____ hereby agree and consent

*(A) to undergo the operation(s)/procedure(s) of _____

*(B) to the submission of my *child/ward, _____, IC/ID No. _____
 to undergo the operation(s)/procedure(s) of _____

under (type of anaesthesia) *general/local/other(s) _____
 the nature, purpose and potential risk(s) of which have been explained to me by Dr. _____
 through interpretation by (if any) _____. I fully understand the explanation given
 and also understand the reasons, consequences and risks of the operation/procedure.

I also agree and consent to any additional or alternative operative measures/procedures as may
 be found necessary during the course of the above mentioned operation(s)/procedure(s) and to the
 administration of general, local or other anaesthesia for any of these purposes.

No guarantee has been given to me that the operation/procedure/anaesthetic care will be
 performed by any particular practitioner.

Signed : _____
 _____ (*Patient/Parent/Guardian)
 Relationship: _____
 IC/ID No. : _____
 Date : _____

Witness:
 Signature : _____
 Name : _____
 IC/ID No. : _____
 Designation : _____
 Date : _____

Note:

- If the person gives his/her consent as a guardian, his/her relationship with the patient should be stated below his/her signature.
- The witness may be another practitioner or a nurse who is not directly involved in the management of the patient nor related to the patient or the practitioner taking consent.

Interpreter (if any):

Signature : _____
 IC/ID No. : _____
 Date : _____
 Language used: _____

I confirm that I have explained the nature, purpose and potential risk(s) of this operation(s)/
 procedure(s) to the *patient/parent/guardian.

Signed : _____
 _____ (*Medical/Dental Practitioner)
 MMC/MDC No.: _____
 Date : _____
 Stamp : _____

Note:

Any amendments to the form are to be made before the
 explanation is given and the form is submitted for signature.

*Delete as appropriate

RUJUKAN

Futaba Kaori & Bowley Douglas M (2010). The foreskin: problems and pathology. *Surgery (Oxford)*, 28 (8), 387-390.

Adamson S Muula, Hans W Prozesky, Ronald H Mataya & Joseph I Ikechebelu (2007). Prevalence of complications of male circumcision in Anglophone Africa: a systematic review. *BMC Urology*, 7 (4).

CDC (1999b). Trends in Circumcision Among Newborns. CDC NCHC data from National Hospital Discharge Survey 1999

Kaplan GW (August 1983). Complications of Circumcision. *Urologic Clinics of North America*, 10 (3), 543-549.

Rashid A K, Teh Swee-Ping & Narayan K A (2009). Traditional Male Circumcision In A Rural Community In Kedah, Malaysia. *International e-Journal of Science, Medicine and Education*, 3 (2), 19-23.

Atikeler MK, Geçit I, Yüzgeç V & Yalçın O (2005). Complications of Circumcision Performed within and Outside the Hospital. *International Urology and Nephrology*, 37 (1), 97-99

Futaba Kaori & Bowley Douglas M (2010). The foreskin: problems and pathology. *Surgery (Oxford)*, 28 (8), 387-390.

Adamson S Muula, Hans W Prozesky, Ronald H Mataya & Joseph I Ikechebelu (2007). Prevalence of complications of male circumcision in Anglophone Africa: a systematic review. *BMC Urology*, 7 (4).

CDC (1999b). Trends in Circumcision Among Newborns. CDC NCHC data from National Hospital Discharge Survey 1999

Kaplan GW (August 1983). Complications of Circumcision. *Urologic Clinics of North America*, 10 (3), 543-549.

Rashid A K, Teh Swee-Ping & Narayan K A (2009). Traditional Male Circumcision In A Rural Community In Kedah, Malaysia. *International e-Journal of Science, Medicine and Education*, 3 (2), 19-23.

Atikeler MK, Geçit I, Yüzgeç V & Yalçın O (2005). Complications of Circumcision Performed within and Outside the Hospital. *International Urology and Nephrology*, 37 (1), 97-99

Surgical Guide to Circumcision. David A. Bolnick, Martin Koyle ,2012

Circumcision policy statement. American Academy of Pediatrics. Task Force on Circumcision Pediatrics. 1999 Mar; 103(3):686-93)

Bailey RC, Moses S, et al. Male circumcision for HIV prevention in young men in Kisumu, Kenya: a randomised. Lancet 2007;369:643-56.)

Daling JR, Madeleine MM, Johnson LG, et al. Penile cancer: importance of circumcision, human papillomavirus and smoking in in situ and invasive disease. Int J Cancer 2005;116:606-16)

Castellsagué X, Bosch FX, et al. Male circumcision, penile human papillomavirus infection, and cervical cancer in female partners. N Engl J Med 2002;346:1105)

Pasha MA, Hisyam MS, Tarmizi MNM, Azhar AH. Evaluation of results of Circumcision Done in Hospital Raja Perempuan Zainab II and Circumcision Done in The Community Setting. IOSR Journal of Dental and Medical Sciences 2013;Vol 11: Issue 2 :Page 73-78

Brown TCK. The Anatomy and Technique of Penile Block. Royal Children Hospital, Melbourne. Local Issue 2 (1992). Article 6; Page 1

PORTAL MYHEALTH KKM 26 APRIL 2016 (MR WAN USAMAH b. WAN HUSEIN-Consultant Paediatric Surgeon)

“Male Circumcision and Risk for HIV Transmission and Other Health Condition: Implication for the United States”2008.

Medical Ethnicity Of Male Circumcision

Majalah Remaja (15 September 2001), keluaran Karangkrif.

Soalan tentang Khatan by Dr Syariz Izy Sehat (DoktorBudak.com)